Lane Medical Library
JUL 14 1927

Aus der II. chirurgischen Klinik
des Allgemeinen Krankenhauses St. Georg in Hamburg.
Leitender Oberarzt: Dr. Reinecke.

Zur Klinik des paranephritischen Abzesses.

INAUGURAL-DISSERTATION
ZUR ERLANGUNG DER MEDIZINISCHEN DOKTORWÜRDE
DER MEDIZINISCHEN FAKULTÄT DER
HAMBURGISCHEN UNIVERSITÄT

1926

Referent: Professor Dr. Sudeck

Vorgelegt von
ROLF GAGELMANN

Zur Klinik des paranephritischen Abscesses.

Der paranephritische Abszess ist eine akute oder chronische Entzündung der Capsula adiposa renis. Die Nierenfettgewebskapsel wird ganz oder teilweise von der Entzündung befallen. Wenn die Entzündung die Nierenfettgewebskapsel überschreitet, entsteht der retroperitoneale Abszess. Der retroperitoneale Abszess muss nicht in jedem Falle von der Capsula adiposa renis ausgehen. Aus einem paranephritischen Abszess kann jederzeit ein retroperitonealer Abszess werden, da die Niere im Cavum retroperitoneale liegt, das dorsal von der Wand des Bauchraumes, ventral von dem dorsalen Peritoneum gebildet wird. Die klinische Unterscheidung beider Abszesse ist nicht in jedem Falle möglich. Wenn aus einem paranephritischen ein retroperitonealer Abszess wird, so finden wir entspechend der grösseren Ausdehnung des Entzündungsherdes ein akuter verlaufendes, schwereres Krankheitsbild.

Die Topographie der Niere erklärt uns manche Symptome, die sich beim Auftreten des paranephritischen Abszesses zeigen. Die linke Niere erstreckt sich von der Höhe des 11. Brustwirbels bis zur Intervertebralscheibe des 2. und 3. Lendenwirbels; die rechte von der Höhe des 11. Brustwirbels bis zur Mitte des 3. Lendenwirbels. Diese klassischen Lagen der Nieren finden sich nicht in allen Fällen; sie sind abhängig von der Grösse der Nachbarorgane und von der Haltbarkeit des Nierenaufhängeapparates. Es werden Lagen in Höhe der beiden unteren Brustwirbel und der fünf Lendenwirbel angetroffen. Der Tiefstand der Nieren ist häufiger als der Hochstand. Die rechte Niere erreichte nach Helms Angaben bei Männern einmal in 9 Fällen, bei Weibern einmal in $2^1/_2$ Fällen, die linke Niere einmal in 7 Fällen die Christa iliaca. Beim Neugeborenen herrschen besondere Verhältnisse, die durch die Grösse der Leber rechts oder durch die Grösse der Nieren im Vergleich zu der kleinen Wirbelsäule bedingt sind. Der mediale Rand der Niere erreicht die Processus laterales der Lendenwirbel. Die Niere liegt dorsalwärts der Pars lumbalis des Diaphragmas der letzten Rippe und teilweise der Pars costalis des Diaphragmas an. Ausserdem berührt die Niere dorsalwärts die obersten Teile des Musculus psoas und des Musculus quadratus lumborum. Seitwärts hinten liegen die breiten Bauchmuskeln. Auf den Rücken projiziert ragen die Nieren lateralwärts etwas über den Rand des Musculus erector trunci hinaus. Dadurch ist eine perkutorische Abgrenzung der Nieren unmöglich,

da die Muskelmassen leicht den Schein erwecken, als ob eine Nierendämpfung vorliege.

Die Beziehungen der rechten und linken Niere zu dem Colon ascendens und descendens in den Flexurae dextra et sinistra, die beide an die untere, vordere Fläche der Nieren angrenzen, bieten klinisches Interesse. Die Hilusgegend der rechten, vorderen Nierenfläche liegt dem Duodenum, der linken, vorderen Nierenfläche dem Pankreas an. Die rechte vordere Nierenseite stösst an die Leber, die linke vordere Nierenseite an den Magen an. Variationen in den Beziehungen der Flexuren und des Duodenums sind keine Seltenheiten. Die oberen Partien der hinteren Nierenflächen liegen dem Diaphragma an, sodass eine Beziehung zwischen der Niere und dem Sinus phrenicocostalis, die zwar durch das Zwerchfell getrennt sind, besteht. Ich erwähne an dieser Stelle, dass es von klinisch praktischer Wichtigkeit ist, zu bedenken, dass eine sympatische Pleuritis, in Zusammenhang mit einem vorhandenen paranephritischen Abszess auftreten kann.

Die Bedeckung der Niere vom Peritoneum spielt bei der Ausführung von Operationen an der Niere eine wichtige Rolle, da es bei der Lage der Niere möglich ist, extraperitoneal an sie heranzukommen. Die dorsale Fläche der Niere bleibt grob gesagt frei von einem Peritonealüberzug.

Die umschliessenden Hüllen der Nieren sind die Capsula fibrosa renis, die nur die Niere umzieht und aus Bindegewebe besteht, die Capsula adiposa renis und die Fascia renalis, die Nieren und Nebennieren umfasst. Die Capsula adiposa renis besteht aus lobulärem Fettgewebe, welches sich in besonderer Mächtigkeit an der dorsalen Nierenfläche findet. An der vorderen Fläche der Niere fehlt es meist vollständig, sodass das Peritoneum mit der Fascia renalis und der Capsula fibrosa renis die Niere bedeckt. Die Nierenfettgewebskapsel setzt sich nach unten in einer Fettmasse fort, die rechterseits in einer Furche liegt zwischen dem Musculus psoas und dem Musculus quadratus lumborum und bis zum Colon ascendens, linkerseits bis zum Colon descendens hinabreicht.

In der Fettmasse, die hinter der Niere und ausserhalb der Fascia renalis in der Muskelfurche liegt, verlaufen nach schräg unten lateralwärts die Nervi subcostalis, ileoinguinalis und ileohypogastricus, die bei Entzündungen in dem Fettgewebe in Mitleidenschaft gezogen werden können.

Die Capsula adiposa renis ist gut mit Blut und Lymphgefässen versorgt, sodass bei der Funktion der Niere als Ausscheidungsorgan das häufigere Vorkommen einer Entzündung in der Fettgewebskapsel nicht verwunderlich ist.

Der paranephritische Abszess, die Entzündung in der Nierenfettgewebskapsel, ist in diagnostischer und therapeutischer Hinsicht wichtig und hat zahlenmässig als Krankheit eine beachtenswerte, praktische Bedeutung.

Im Allgemeinen Krankenhaus St. Georg in Hamburg sind vom 1. Januar 1920 bis zum 1. Oktober 1925 54 Fälle vom paranephritischen Abszess beobachtet worden. Früher sind scheinbar weniger paranephritische Abszesse aufgetreten, wie aus der Literatur ersichtlich ist. Jedoch ist für ein gehäuftes Auftreten der Krankheit in der Jetztzeit kein Grund vorhanden. Durch Fehldiagnose und spontane Heilung ist wohl mancher paranephritische Abszess nicht erkannt worden.

Der paranephritische Abszess kann auf direktem und indirektem Wege zustande kommen. Auf direktem Wege kommt der Abszess per continuitatem oder lymphogen zustande, wenn ein entzündlicher Prozess sich in der Niere oder in deren Umgebung findet. Der paranephritische Abszess entsteht auf diesem Wege bei einer Pyelitis, Pyelonephrose, Nephrolithiasis, Nierentuberkulose, einem Abszess des Nierenparenehyms oder sonst irgend einem krankhaften Vorgang in der Niere, bei dem Bakterien vorhanden sind. Die aus der Umgebung der Niere fortgeleiteten Entzündungen gehen vom Magen, Darm (Appendix), Parametrium, von der Wirbelsäule, der Leber, der Gallenblase, oder von weiter entfernt gelegenen Organen aus. Der paranephritische Abszess entsteht sehr viel seltener auf dem direkten als auf dem indirekten Wege. Auf dem indirekten Wege kommt ein paranephritischer Abszess zustande, wenn von irgend einem Orte des Körpers Bakterien in die Blutbahn gelangen, durch diese verschleppt werden und sich in der Capsula adiposa renis festsetzen und dort eine Entzündung hervorrufen. Als Ursache für den metastatisch entstandenen paranephritischen Abszess können akute Infektionserkrankungen wie Variola, Scarlartina, Typhus abdominalis, Diphtherie, sowie jegliche Eiterungen im Körper genannt werden. Eiterherde, die zum Ausgangspunkt eines paranephritischen Abszesses werden, sind in der Hauptsache Angina, Furunkulose, Karbunkeln, Phlegmonen, Panaritien, Puerperal-

leber und Osteomyelitis. Angina und Furunkulose sind als Ausgangspunkt am meisten bekannt, sodass bei einer solchen Anamnese die Diagnose eines paranephritischen Abszesses bei einem sonst unklaren Krankheitsbild leicht gestellt wird. Aber nicht nur die erwähnten Krankheiten können Anstoss zu einem paranephritischen Abszess geben, sondern auch jede scheinbar gleichgültige Verletzung. Nach unserem Material ist auch die Grippe als Ausgangspunkt für einen paranephritischen Abszess verantwortlich zu machen. Die Ursache wird in der fast stets bei der Grippe vorhandenen Angina zu suchen sein.

Das Nierentrauma ist als begünstigendes Moment neben der Virulenz des im Ausgangsherd befindlichen Erregers bei der Entstehung des Abszesses zu nennen. Das Trauma kann vor kürzerer oder längerer Zeit erfolgt sein und ist für beide Entstehungswege von Bedeutung. Ein Locus minoris resistentiae wird durch das Trauma in der Niere und in der Nierenfettgewebskapsel geschaffen. Wenn das Trauma mit dem Vorhandensein von virulenten Keimen im Blut zusammentrifft, ist die beste Bedingung für die Entstehung eines paranephritischen Abszesses gegeben. Das Trauma wird wie die Eingangspforte der Keime ins Blut sich nicht in jedem Falle nachweisen lassen. Die Arten der Traumen sind Brust- und Bauchquetschungen, Entzündungen in der Niere, bei denen der direkte oder indirekte Entstehungsweg kaum zu erkennen ist, Nierensteine, schweres Heben und Tragen über eine längere Zeit hinaus, Druck von Nachbarorganen auf die Niere, schnell aufeinanderfolgende Geburten oder sonstige Irritationen der Niere. Jede menschliche Niere wird im Laufe des Lebens ein Trauma erleiden. Das fast vergessene Trauma kann den Ort vermindeter Widerstandskraft erzeugen und beim Vorhandensein von virulenten Keimen im Blut einen Abszess bilden. Ich weise hin auf die bekannte Entstehung einer Osteomyelitis.

Unsere Fälle ergeben anamnestisch folgende Gruppen: a) 3 Fälle haben eine Entstehung per continuitatem. Sie haben kurz folgende Anamnesen.

Fall I: Vor 6 Wochen erlitt der Patient eine Brust- und Schultercontusion. Der Urin wurde bald danach trübe. In der 6. Woche nach dem Trauma bekam er Schmerzen in der rechten Nierengegend. Bei der Operation wurden eine Nierenruptur und ein paranephritischer Abszess festgestellt.

Fall II: Seit 12 Tagen hat der Patient Schmerzen in dem rechten Unterbauch. Einige Tage vor seiner Einlieferung traten Übelkeit und Fieber auf. Die Diagnose wurde draussen vom Arzt auf Appendicitis gestellt. Es waren weder Angina, noch Furunkulose, noch Infektionskrankheiten vorausgegangen. Nach der Incision, bei der ein paranephritischer Abszess festgestellt wurde, fanden sich Fäces in der Wunde, sodass eine Kotfistel angenommen werden musste. Die Operationstechnik war nicht für das Auftreten der Fistel verantwortlich zu machen. Ob es sich mit Bestimmtheit nur um einen paranephritischen Abszess gehandelt hat oder ob eine retroperitoneale Phlegmone vorgelegen hat, liess sich bei der Operation nicht mit absoluter Sicherheit sagen.

Fall III: Der Patient erkrankte vor 5 Tagen mit Schmerzen in der rechten Unterbauchgegend. Dabei bestanden Fieber und Erbrechen. Der bei der Incision festgestellte paranephritische Abszess reichte bis fast ins Becken hinab, sodass die grosse Wahrscheinlichkeit bestand, dass der Abszess vom perforierten Appendix ausging.

Ob bei unseren Fällen ein kryptogener Entstehungsherd bestanden hat, der eine indirekte Abszessbildung annehmen lässt, ist nicht zu sagen. Anamnestisch war von dem Patienten nichts zu erfahren, was für einen anderen als den direkten Entstehungsmodus gesprochen hätte.

b) 5 Fälle zähle ich zu den direkt lymphogen entstandenen paranephritischen Abszessen.

Fall I: Der Patientin wurde vor 8 Jahren die rechte Niere wegen einer Nierentuberkulose exstirpiert. Die Probeincision, die an der linken Niere vorgenommen wurde, ergab keinen tuberkulösen Befund. Vor einem Jahr erkrankte die Patientin an einer linksseitigen eitrigen Pyelitis. Sie klagte seit 14 Tagen über Schmerzen in der linken Nierengegend. Bei der Incision wurde ein paranephritischer Abszess auf der linken Seite festgestellt.

Fall II: Der Patient hatte seit 10 Jahren Nierensteinkoliken. Er erkrankte vor 4 Wochen mit Schmerzen im Abdomen. Später wurde ein paranephritischer Abszess erkannt, der durch die Operation bestätigt wurde.

Fall III: Der Patient erkrankte wiederholt an Cystopyelitis und Nephritis. Ein Jahr nach der letzten Erkrankung stellten

sich Schmerzen und Schwellung in der rechten Nierengegend ein, die als ein paranephritischer Abszess erkannt wurden. Die Diagnose wurde durch die Operation bestätigt.

Fall IV: Der Patient war vor 8 Jahren lungen- und nierenkrank. Er erkrankte plötzlich mit Schmerzen in der rechten Nierengegend. Bei der Aufnahme fand sich im Urinsediment eine grosse Zahl von Leukozyten. Durch die Operation wurde die Diagnose „paranephritischer Abszess" bestätigt.

Fall V: Der Patient war vor 8 Jahren zum ersten Mal nieren- und blasenleidend. Nach 5 Jahren stellten sich dieselben Beschwerden ein, die bis zu seiner jetzigen Erkrankung bestanden, jedoch mit beschwerdefreien Intervallen. Vor 3 Wochen traten Schmerzen in der rechten Lendengegend ein. Nachdem die Diagnose „paranephritischer Abszess" gestellt worden war, wurde incidiert. Bei einer später vorgenommenen Wundrevision wurde tuberkulöses Gewebe histologisch festgestellt.

Der kryptogene Entstehungsherd ist auch hier nicht mit Bestimmtheit auszuschliessen. Die Anamnese und der Befund ergaben allerdings keinen Anhaltspunkt für die metastatische Entstehung der 5 erwähnten paranephritischen Abszesse. Wenn man aber trotzdem einen kryptogenen Entstehungsherd annimmt, so wären die Entzündungen in der Niere sowie in der Umgebung der Niere in den 8 Fällen als Trauma der Niere anzusehen.

c) In 32 Fällen ist eine indirekte Entstehung anzunehmen, da ein Entstehungsherd nachweisbar ist, von dem die Keime in die Blutbahn eingeschwemmt sind. Als Ausgangspunkt für den paranephritischen Abszess fanden sich:

in 11 Fällen Furunkulose,
„ 8 „ Angina,
„ 4 „ Grippe,
„ 4 „ Ulcera verschiedener Art,
„ 3 „ Panaritium und Phlegmone,
„ 1 Fall Infektionskrankheit (Paratyphus)
„ 1 „ Osteomyelitis.

Die Erkrankungen bestanden noch oder waren erst kurz vor dem Auftreten des paranephritischen Abszesses abgeklungen. Die 4 Ulcera verschiedener Art teilten sich ein in ein kürzlich geheiltes Ulcus cruris, eine Salvarsaninfiltration, die vereiterte, einen entzündlichen Pferdebiss und einen Oberschenkelabszess. In den noch restierenden 14 Fällen, in denen kein Entstehungs-

herd erkennbar war, waren in überwiegender Mehrzahl Schüttelfrost und intermittierendes Fieber anamnestisch nachweisbar, die für eine Einschwemmung von Keimen in die Blutbahn sprechen.

In 11 Fällen waren einfache Nierentraumen nachzuweisen, als Brust- und Schulterquetschung, jahrelanges Tragen von schweren Lasten, Erkrankung der Nieren, nach Geburten und operativen Angehen der Niere. Es ist bekannt, dass beim Zustandekommen einer Osteomyelitis das Trauma sehr gering sein kann und dem Krankheitsträger nicht bewusst ist, sodass uns bei den beobachteten 54 Fällen die geringe Zahl von nachweisbaren Traumen nicht in Erstaunen setzt. Ein kleines Trauma genügt wahrscheinlich auch bei der Niere, um den Locus minoris resistentiae zu schaffen.

In 41 Fällen wurden Bakterienkulturen aus dem Eiter von incidierten paranephritischen Abszessen angelegt. Es fand sich auch an unseren Fällen die bekannte Tatsache bestätigt, dass in überwiegender Mehrzahl der Staphylococcus pyogenes aureus als Erreger des paranephritischen Abszesses anzusehen ist. Die Fälle mit Staphylococcus pyogenes aureus zeigten bessere Heilungstendenz als die mit anderen Keimen. Ich glaube kaum, dass dieses ein Zufallsbefund ist. Wenige Fälle ergaben kulturell den Streptococcus pyogenes, Mischkulturen von Strepto- und Staphylococcen und Bacterium coli mit Staphylococcen.

Zahlenmässig wurden beobachtet:

in 35 Fällen der Staphylococcus pyogenes aureus,
„ 2 „ der Streptococcus pyogenes,
„ 2 „ Streptococcen und Staphylococcen,
„ 2 „ Bacterium coli und Staphylococcen.

Die Kultur des paranephritischen Eiters bestätigt die Tatsache, dass für gewöhnlich als Entstehungsherd Eiterungen und Entzündungen, die durch den Staphylococcus pyogenes aureus hervorgerufen sind, in Betracht kommen. Somit stimmen Anamnese und Kultur überein.

Die Anamnese, die nach einem Entstehungsherd und einem Nierentrauma durchforscht werden muss, lässt in sehr vielen Fällen die Wahrscheinlichkeitsdiagnose „paranephritischer Abszess" stellen. Der paranephritische Abszess beginnt in den meisten Fällen mit Schüttelfrost und Fieber. Das Fieber ist der Ausdruck für die beginnende Eiterung in der Nierenfettgewebskapsel und ist meistens sehr charakteristisch, sodass es differential-

diagnostischen Wert besitzen kann. Das Fieber beginnt in den ersten Tagen mit remittierendem Charakter; es steigt dann schnell auf 39°—40° mit continuierlichem Verlauf für ein bis zwei Tage, um beim ausgeprägten Abszess stark intermittierende Zacken aufzuweisen, die bis zur Operation oder dem Spontandurchbruch bestehen bleiben. Eine typische Fieberkurve sieht folgendermassen aus:

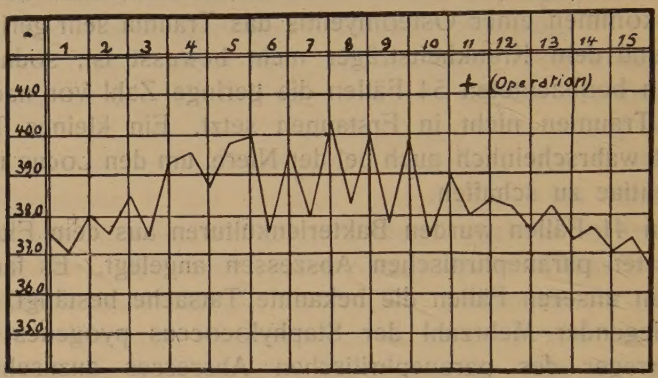

Der intermittierende Verlauf tritt oft schon am 3. Tage auf, nachdem die Krankheit mit Schüttelfrost und einem sofortigen Fieberanstieg auf 39°—40° begonnen hat. In den meisten Fällen hat der an Paranephritis erkrankte Patient nicht das typische Fiebergesicht, sondern liegt mit wachsgelber Gesichtsfarbe auf seinem Krankenlager. Die typisch ausgebildete Gesichtsfarbe lässt oft die Vermutungsdiagnose auf einen paranephritischen Abszess stellen. Der Hämoglobingehalt zeigt normale Werte. Das subjektive Krankheitsgefühl des Patienten ist meist sehr ausgesprochen, sodass er das Empfinden hat, von einer schweren Krankheit befallen zu sein. Er klagt über Kopfschmerzen, Abgeschlagenheit und Appetitlosigkeit und ist völlig apathisch. Lokale Schmerzen werden im Anfang der Krankheit sehr selten geäussert. Die angegebenen Schmerzen sind örtlich auf die Nierengegend beschränkt oder strahlen entsprechend dem Verlauf der Nervi subcostalis, ileoinguinalis oder ileohypogastricus aus; oder es besteht Druckschmerzhaftigkeit im Verlauf der genannten Nerven.

Das wichtige Symptom der Druckempfindlichkeit der Nierenfettgewebskapsel findet sich sehr früh; es erlaubt bei ausgesprochenem Vorhandensein die Diagnose auf einen paranephritischen Abszess. Das Urinsediment muss in solchem Falle kontrolliert werden und darf keine Anhaltspunkte für eine Nieren-

beteiligung ergeben. Die Stelle der Druckempfindlichkeit liegt meistens am Dorsum, in der Höhe des 12. Brustwirbels bis hinab zum 2. Lendenwirbel. Die Feststellung der Druckempfindlichkeit geschieht durch die bimanuelle Nierenuntersuchung.

Der druckempfindliche, sichtbare Nierentumor tritt nicht so oft in Erscheinung wie wünschenswert wäre. Bei gut ausgeprägter Rücken- und Bauchmuskulatur kann selbst bei grossen Abszessen die Anschwellung fehlen. Bei vorhandener Anschwellung ist in den meisten Fällen eine entzündliche Rötung auf der Höhe der Anschwellung festzustellen, wenn sie allein durch Hervorwölbung des paranephritischen Abszesses bedingt ist. Der sichtbare Tumor beruht nicht in jedem Falle auf der paranephritischen Abszessbildung, sondern ist oft auf eine ödematöse Anschwellung des umliegenden Gewebes zurückzuführen. Der paranephritische Abszess kann dabei noch sehr klein sein, sodass bei einer Punktion kein Eiter gewonnen wird. Die Anschwellung wird am besten beim sitzenden Patienten und bei seitlicher Beobachtung festgestellt. Bei nicht sichtbarer Schwellung und bei gut entspannten Bauchdecken ist es in einigen Fällen möglich, palpatorisch einen Tumor, der in der Nierengegend liegt, nachzuweisen.

Die Punktion eines fraglichen paranephritischen Abszesses sollte beim Vorhandensein der erwähnten Merkmale möglichst oft vorgenommen werden, da man bei positivem Befund die Diagnose gesichert hat. Durch die Punktion wird dem Patienten kein Schaden zugefügt. Die negative Punktion spricht bei sonst verdächtigen Symptomen nicht gegen den paranephritischen Abszess. Eine ödematöse Anschwellung des umliegenden Gewebes kann einen kleinen Eiterherd umlagern, sodass eine Punktion negativ verläuft.

Die Fluktuation des paranephritischen Abszesses ist nur selten feststellbar, wenn nicht der Spontandurchbruch nach aussen unmittelbar bevorsteht. Die Leukozytenzahl steigt auf 25000 bis 30000 an. Die Blutkörperchensenkungsgeschwindigkeit ist erhöht. Das Urinsediment soll ohne wesentlichen Befund sein und keine Anhaltspunkte für eine Nierenbeteiligung ergeben. Das Röntgenbild kann oft zur Diagnose führen. Der Röntgenbefund ist beim paranephritischen Abszess der, dass das Diaphragma der erkrankten Seite sich weniger ausgiebig bei der Atmung bewegt und etwas stärker gewölbt ist als auf der gesunden Seite. Die röntgenologische Diagnose wird auf eine Eiterung unter dem

Zwergfell gestellt mit dem Verdacht auf einen subphrenischen oder paranephritischen Abszess.

Bei unseren 54 Fällen bestanden ausnahmslos die Allgemeinsymptome Fieber, Abgeschlagenheit und Kopfschmerzen. Spontanschmerzen in der Nierengegend waren in 24 Fällen beim Aufnahmebefund nachzuweisen. In grösserer Anzahl wurden ausstrahlende Schmerzen im Verlauf der Nervi subcostalis, ileoinguinalis und ileohypogastricus festgestellt. Die Zahlen waren folgende:

8 Fälle im Verlauf des Nervus subcostalis,
8 „ „ „ „ „ ileoniguinalis,
7 „ „ „ „ „ ileohypogastricus.

In einem Fall waren Schmerzen ausstrahlender Art in den Rücken und in die Hüftgegend vorhanden. In den übrigen 6 Fällen waren keine Schmerzangaben gemacht worden. Das Symptom der Druckempfindlichkeit in der Nierengegend war in 45 Fällen nachweisbar.

Eine Vorwölbung am Rücken in der Nierengegend, die sichtbar war, wurde 21 mal beobachtet. 4 Fälle waren als druckempfindliche Tumoren palpabel. Die Palpation täuscht sehr leicht infolge der Mächtigkeit des Erector trunci und der Spannung der Bauchdecken. Der perkutorische Nachweis der vergrösserten Niere ist niemals mit Sicherheit festgestellt worden, da die Niere den Erector trunci lateralwärts überragt.

Die Probepunktion wurde nicht oft ausgeführt. Bei 12 vorgenommenen Punktionen wurde 7 mal Eiter gefunden, 5 mal wurde ohne Erfolg punktiert. Die Leukozytenzahl war in den untersuchten Fällen erhöht.

Die Diagnose des paranephritischen Abszesses erfordert sehr viel differentialdiagnostische Erwägungen. Differentialdiagnostisch kommen in Betracht: Hydronephrose, Nierentumor, Nierensteine, Nierentuberkulose, Psoasabszess, Wirbel- und Beckeneiterung, subphrenischer Abszess, Cholecystitis, Appendicitis, Parametritis, Pleuritis, Lumbago, Typhus abdominalis, Grippe und Miliartuberkulose. Da der paranephritische Abszess nicht in allen Fällen lehrbuchmässig verläuft, wird bei fehlendem Fieber und geringer Ausprägung der lokalen Symptome leicht eine falsche Diagnose gestellt. Bei den 54 beobachteten Fällen wurde draussen nur 2 mal eine Paranephritis angenommen. Die übrigen Fälle wurden mit Diagnosen, die sich vermutlich aus differential-

diagnostischen Erwägungen heraus ergeben hatten, dem Krankenhause überwiesen. Folgende Krankheiten wurden diagnostiziert:

Nephrolithiasis	in 2 Fällen
Nierenentzündung	„ 4 „
Abszess in der Lendengegend	„ 4 „
Coxitis	„ 2 „
Bauchgrippe	„ 6 „
Subphrenischer Abszess	„ 2 „
Appendicitis	„ 2 „
Pleuritis	„ 3 „
Tumor in abdomine	„ 5 „
Cholecystitis	„ 2 „
Typhusverdacht	in 1 Fall
Psoasabszess	„ 1 „

Die übrigen Fälle kamen mit der Bezeichnung „chirurgische Erkrankung“ herein. Der nicht schulmässig, fast fieberlos verlaufende paranephritische Abszess lässt sich bei der ersten Untersuchung sehr schwer von den Nierensteinen, dem Nierentumor, der Hydronephrose und der Nierentuberkulose unterscheiden. Die Nierenuntersuchung, das Urinsediment, die Cystoskopie und die Röntgendurchleuchtung sichern in diesen Fällen die Diagnose. Die Wirbel- und Beckeneiterung und der subphrenische Abszess lassen sich am besten durch ein Röntgenbild unterscheiden. Appendicitis und Cholecystitis sind nach Möglichkeit durch genaue Anamnese, durch ihre charakteristischen Druckpunkte und damit durch den Versuch einer festen Umgrenzung des Krankheitsherdes, auszuschliessen. Lumbago und Parametritis werden meistens bei gewissenhafter Untersuchung erkannt. Grosse differentialdiagnostische Schwierigkeiten bereiten der Typhus abdominalis und die reine Pleuritis. Das intermittierende und remittierende Fieber deuten auf einen Typhus abdominalis in der dritten und vierten Woche. Die Typhusdiagnose wird im Laufe der Beobachtung immer gestellt werden. Die Pleuritisdiagnose wird gleichfalls keine Schwierigkeiten bereiten, wenn nicht der Verdacht besteht, dass sich vielleicht eine Eiterung unter dem Zwerchfell befindet. Ganz besonders sind die Täuschungen zu erwähnen, die ein paranephritischer Abszess unter dem Bilde eines Psoasabszesses oder einer Coxitis herbeiführen kann. Simmonds hat oft mündlich erwähnt, dass sich unter diesen Diagnosen eine Paranephritis verstecken kann.

Die Schwierigkeiten der Differentialdiagnose mögen ferner noch aus 5 beobachteten Fällen ersehen werden:

Fall I: Der Patient klagt seit 6 Monaten über Schmerzen im linken Bein und in der linken Seite. Es handelt sich um einen 4jährigen Knaben, mit blasser Hautfarbe und schlechtem Allgemeinzustand. Der linke Oberschenkel ist im Hüftgelenk gebeugt und wird spontan nicht gestreckt. Bei forcierter Streckung werden Abwehrbewegungen gemacht und starke Schmerzen geäussert. Sonstige Veränderungen im Hüftgelenk sind nicht nachweisbar. Insbesondere sind Rotation und Abduktion nur wenig schmerzhaft. Bei genauer Untersuchung findet sich unterhalb der 12. Rippe am Rücken eine Hautvorwölbung, die druckempfindlich ist. Es wurde an einen Psoasabszess und einen Abszess neben der Wirbelsäule nach einer Spondilitis gedacht. Der Verdacht auf einen paranephritischen Abszess wurde durch die Operation bestätigt.

Fall II: Der Patient erkrankte vor 8 Tagen mit Schüttelfrost und Schmerzen in der rechten Unterbauchgegend. Erbrechen und Stuhlbeschwerden waren nicht vorausgegangen. Vor einem Vierteljahr hatte der Patient einen Ulcus cruris. Er ist 34 Jahre alt und im guten Ernährungszustand. Der Leib ist weich und zeigt geringe Druckempfindlichkeit in der rechten Unterbauchgegend. Die Gallenblasengegend ist ebenfalls druckempfindlich. Er hat eine subikterische Verfärbung und eine Temperatur von 40^0 mit intermittierendem Charakter. Das Urinsediment ist ohne Befund und der Gallenfarbstoffnachweis ist negativ. Die Diagnose schwankt zwischen einer septischen Appendicitis oder Cholangitis. Die Blutkulturen sind steril; die Leukozytenzahl beträgt 18000. Im Verlauf der Krankheit trat eine Pleuritis exsudativa rechts hinten auf, die den Verdacht auf eine Eiterung unter dem Diaphragma aufkommen liess. Röntgenologisch war kein Befund für einen subphrenischen Abszess zu erheben. Darauf wurde die Diagnose per exclusionem auf einen paranephritischen Abszess gestellt, der bei der Operation sich als tatsächlich vorhanden ergab.

Fall III: Vor 8 Tagen erkrankte der Patient aus völliger Gesundheit mit Schüttelfrost und Abgeschlagenheit. Er ist 33 Jahre alt und in schlechtem Ernährungszustand. Die Gesichtsfarbe ist blassgelb. Der Leib zeigt keine Roseolen, ist weich und nirgends druckempfindlich. Der Urin enthält weder Eiweis

noch Zucker. Die Leukozytenzahl beträgt 7400. Die Diagnose ist völlig ungeklärt. Die Temperatur beträgt 39° mit intermittierendem Verlauf. Die Blutkulturen sind steril, die Widalsche Reaktion ist negativ. Nach 4 Wochen findet sich eine Pleuritis exsudativa links hinten unten. Die Leukozytenzahl ist auf 14000 angestiegen. Das Röntgenbild ergibt eine fast völlige Unbeweglichkeit des linken Zwergfelles bei der Atmung. Röntgenologisch wird die Diagnose auf eine Eiterung unter der linken Zwergfellseite gestellt. Nach 6 Wochen wölbt sich die linke Nierengegend hervor und die Schwellung ist druckempfindlich. Die Diagnose lautet: paranephritischer Abszess.

Fall IV: Die Patientin erkrankte vor 4 Wochen mit Schmerzen in der rechten Hüfte und dem rechtem Bein. Sie hatte vor der Erkrankung eine Furunkulose gehabt. Die Patientin war 14 Jahre alt und hatte eine auffallend blassgelbe Gesichtsfarbe. Der Leib war gespannt, die rechte Leistenbeuge druckschmerzhaft. Die Bewegungen im rechten Hüftgelenk waren unbeholfen. Rotation, Flektion und Abduktion waren ausführbar, wenn auch langsam und unbeholfen. Dabei waren geringe Schmerzen vorhanden. Beim Gehen schonte die Patientin das rechte Bein. Das Röntgenbild ergab keinen Anhaltspunkt für eine Coxitis. Die Temperatur betrug 39° mit intermittierendem Verlauf. Das Urinsediment war ohne Befund, die Ponndorfsche Impfung und die Wassermannreaktion waren negativ, sodass die Wahrscheinlichkeitsdiagnose paranephritischer Abszess gestellt wurde. Die Operation bestätigte die Diagnose.

Fall V: Die Patientin erkrankte nach einer Grippe mit Schmerzen in der Lebergegend. Die Hautfarbe war blass und zeigte eine subikterische Verfärbung. Das Fieber betrug 39° mit intermittierendem Charakter. Die Patientin hatte Schüttelfröste. Die Blutkulturen waren steril. Eine pleuritis exsudativa war rechts hinten unten nachweisbar. Das Abdomen war weich; Druckempfindlichkeit findet sich etwas lateral von der Gallenblase. Die Diagnose lautet Cholecystitis acuta oder Cholelithiasis. Bei der Operation sind Gallenblase und Gallenwege ohne Befund, Steine sind nicht nachweisbar. Dafür findet sich die Capsula adiposa renis der rechten Niere schwielig geschrumpft. Die Schwiele ist in der Hilusgegend der Niere mit dem Duodenum bindegewebig verbunden. Am unteren Pol der rechten Niere ist die Schwiele mit dem Colon transversum und dem Ductus choledochus

bindegewebig adhärent. Die rechte Niere ist gesund, aber etwas hypoplastisch. Ein Eiterherd wird nicht gefunden. Bei später erneutem Befragen der Patientin gibt sie eine kürzlich überstandene Furunkulose an. Aus dem Operationsergebnis und der Anamnese ergibt sich die Diagnose „alter paranephritischer Abszess".

Einige Fälle wurden noch beobachtet, die bei flüchtiger Untersuchung an einen Psoasabszess oder eine Coxitis denken liessen, jedoch leicht als paranephritische Abszesse erkannt werden konnten. Diese Fälle mahnen, bei jeder ungeklärten Coxitis oder jedem nicht einwandfreien Psoasabszess an einen paranephritischen Abszess zu denken. Praktisch ist wichtig, dass man bei jedem unklaren, intermittirenden Fieber an den paranephritischen Abszess denkt. Die genaue Anamnese und sorgfältige Nierenuntersuchung führen in solchen Fällen oft zur richtigen Diagnose.

Das Lebensalter und das Geschlecht sind für die Diagnose nicht verwertbar. Früher wurde angenommen, dass es im ersten Lebensjahr keinen paranephritischen Abszess gäbe. Wir wissen heute dass der paranephritische Abszess in jedem Lebensalter vorkommt, und kein Lebensalter besonders bevorzugt ist. Naturgemäss ist das Alter, das einem Nierentrauma und einer eitrigen Infektion durch seine Lebensbedingungen mehr ausgesetzt ist, stärker beteiligt als ein anderes, bei dem das nicht zutrifft. Eine Krankheitsdisposition für das am meisten vom paranephritischen Abszess befallene mittlere Alter ist nicht nachzuweisen. Das männliche und das weibliche Geschlecht sind in fast gleicher Anzahl befallen. Unsere Ergebnisse sind folgende.

Die jüngste Patientin war 4 Jahre, die älteste Patientin 67½ Jahre alt.

Im ersten Lebensjahr erkrankten 0 Patienten.
vom 2. bis zum 7. Lebensjahr erkrankten 2 Patienten,
„ 8. „ „ 14. „ „ 3 „
„ 15. „ „ 25. „ „ 14 „
„ 26. „ „ 50. „ „ 30 „
„ 51. Lebensjahre und darüber erkrankten 5 Patienten.

35 männliche und 19 weibliche Patienten waren von der Krankheit befallen. Davon übten 34 Kranke, die sich in einem Alter von 20 bis 50 Jahren befanden, körperlich schwere Berufe aus. Der Beruf ist bei unseren Zahlen insofern nicht eindeutig, als die sozial besser gestellten Stände nicht in unsere Behandlung kamen. Die grösste Zahl der Erkrankungen liegt bei der

männlich körperlich schwer arbeitenden Klasse zwischen dem 20. und 50. Lebensjahre. Diese Zahl ist mit den grösseren Schädigungen, die den Körper treffen, zu erklären. Somit erlauben Alter, Geschlecht und Beruf keine Schlüsse auf die Diagnose ‚paranephritischer Absess', noch sind sie differentialdiagnostisch zu verwerten.

Der Verlauf eines paranephritischen Abszesses hängt in der überwiegenden Mehrzahl von unserer Therapie ab. Der Abszess vergrössert sich, überschreitet die Fettgewebskapsel der Niere, breitet sich zwischen Psoas und Musculus quadratus lumborum aus und geht in das retroperitoneale Fettgewebe über, wenn wir nicht rechtzeitig incidieren. Das ganze retroperitoneale Gewebe vereitert und verjaucht, und der Patient geht an Marasmus oder allgemeiner Ausschwemmung der Krankheitserreger mit Metastasenbildung zu Grunde. Die Spontanheilung des Abszesses ist möglich. Ein kleiner paranephritischer Abszess kapselt sich ab, das umliegende Fettgewebe wird bindegewebig durchsetzt und schrumpft. Der Eiter wird resorbiert. Doch nicht nur eine geringe Abkapselung des Eiterherdes tritt ein, sondern allmählich beginnt die gesamte Nierenfettgewebskapsel bindegewebig zu schrumpfen, sodass eine einzige Schwiele aus der Fettkapsel wird. Es entsteht die in der Literatur beschriebene sklerosierte Paranephritis. Wir konnten eine solche alte bindegewebige Paranephritis durch die Operation feststellen, bei der weder ein Eiterherd in der Fettkapsel noch im retroperitonealen Fettgewebe zu finden war. Es bestand eine einzige Schwiele um die etwas verkleinerte Niere. Der Fall ist von mir oben beschrieben worden. Die Spontanheilung eines paranephritischen Abszesses kann ferner durch den Durchbruch des Abszesses nach aussen oder innen erfolgen. Der Durchbruch findet nach aussen etwas über dem Darmbeinkamm statt, oder unter der 12. Rippe, entsprechend der Lage der Niere. Ein spontaner Durchbruch unter dem Poupartschen Bande oder in der Fossa ovalis als Senkungsabszess ist möglich, kommt jedoch praktisch selten oder garnicht vor. Am meisten ist der Durchbruch nach aussen gesehen worden. Nach innen kann der Abszess in alle anliegenden Organe sich entleeren, so in die Pleurahöhle, in die Lunge und in die Peritonealhöhle, was allerdings selten wegen der eingangs erwähnten anatomischen Lage des Fettes der Kapsel zum Peritoneum stattfindet. Der Darm scheint am meisten

beim Spontandurchbruch des Abszesses nach innen als Abfluss zu dienen. Der Abszess perforiert in den Darm hinein. Ich zitiere hier noch einmal den Fall mit der sklerosierten Paranephritis, bei dem sich Verklebungen mit dem Colon transversum fanden, der wahrscheinlichen Perforationsstelle des Abszesses in den Darm. Bei einem anderen Fall fanden sich post operationem Fäcalien in der Wunde, die auf eine Verbindung mit dem Darm schliessen liessen. Damit entstand die Vermutung, dass der paranephritische Abszess sich zum Teil in den Darm entleert hat. Bei der Spontanperforation in den Darm sind hauptsächlich das Duodenum und der Dickdarm, wie sich aus der ausgeführten topographischen Lage ergibt, beteiligt. Der Eiter des Abszesses vermag auch nach der Perforation der Capsula fibrosa renis in das Nierenbecken einzudringen. Dabei findet sich häufig der viel in der Literatur erwähnte Nierenabszess oder Nierenkarbunkel an. Dringt der Nierenkarbunkel weiter vor, so kommt es zur Spontanperforation in das Nierenbecken. Ausgedehnte Abszesse, die sich bis zum Cavum Douglasii ausbreiten, können in die Blase, in die Scheide und das Rectum perforieren. Somit ist eine Spontanheilung des paranephritischen Abszesses durch Abkapselung des Prozeses und Schrumpfung der Nierenfettgewebskapsel, sowie durch Spontanperforation möglich.

Vier Fälle mit einem paranephritischen Abszess kamen bei uns ohne operatives Eingreifen zur Heilung. Ich kann darüber kurz berichten:

Fall I: Die Diagnose wurde durch eine geringe Vorwölbung und Druckempfindlichkeit in der linken Nierengegend gesichert. Die Temperatur betrug 39,5° mit intermittierendem Verlauf. Die Leukozytenzahl betrug 13500. Die Punktion war ohne Erfolg. Das Röntgenbild zeigte eine Schonung der linken Zwergfellseite, ohne dass Anhaltspunkte für einen pulmonalen oder subphrenischen Prozess vorhanden gewesen wären. Somit bestand pathologisch-anatomisch eine ödematöse Anschwellung des umliegenden Gewebes, ein kleiner Eiterherd, woraus sich die negative Punktion erklärt. Ohne eigentliche therapeutische Massnahmen wurde der Patient nach knapp 3 Monaten geheilt entlassen. Bei der Entlassung war keine Vorwölbung, Druckempfindlichkeit und Temperatur vorhanden. Das Körpergewicht des Patienten hatte zugenommen. Das Allgemeinbefinden war gut. Der entzündliche Prozess wird sich allmählich bindegewebig

abgekapselt haben, wie aus dem Verlauf der Fieberkurve ersichtlich ist.

Fall II: Der Patient hatte kurz vor seiner Erkrankung eine Furunkulose überstanden. Die linke Niere war druckempfindlich. Die linke Zwerchfellseite wurde bei der Atmung geschont, sodass röntgenologisch der Verdacht auf einen paranephritischen Abszess gestellt wurde. Die Temperatur betrug 39° und 40° mit teils re-teils intermittierendem Fieber. Die Leukozytenzahl belief sich auf 12000. Die Punktion ergab etwas eitriges Sekret, aus dem der Staphylococcus pyogenes aureus gezüchtet wurde. Die Diagnose lautete: „Paranephritischer Abszess nach überstandener Furunkulose". Nach dem 14. Erkrankungstage trat ein allmählicher Temperaturabfall ein. Am 21. Erkrankungstage war die Temperatur auf die Norm abgesunken, und es bestand relatives Wohlbefinden.

Am 29. Erkrankungstage trat ein erneuter Temperaturanstieg auf, der durch eine Pleuritis exsudativa sinistra bedingt war. Der Patient verlässt nach 2½ Monaten das Krankenhaus geheilt. Therapeutisch wurde wie beim 1. Falle nichts Wesentliches getan. Bei diesem Falle ist eine Perforation in den Dickdarm in der Nähe der linken Flexur das Wahrscheinlichste. Die Perforationsöffnung wird klein gewesen sein, sodass der Abszess erst allmählich Abfluss bekam. Eine bindegewebige Abkapselung des Abszesses ist nicht mit Bestimmtheit auszuschliessen.

Fall III: Bei dem 3. Fall ist die Diagnose nicht vollständig gesichert. Die Anamnese ergab, dass die Patientin 8 Tage vor der Erkrankung eine Angina gehabt hatte. Es bestand eine Druckempfindlichkeit in der rechten Nierengegend. Die Leukozytenzahl betrug 37000. Es waren nur ganz geringe Temperaturen vorhanden. Die Gallenfarbstoffprobe war negativ. Typhus abdominalis, Pleuritis und Ulcus ventriculi oder duodeni konnten ausgeschlossen werden. Nach dem 7. Erkrankungstage traten Temperaturen über 38° auf, die intermittierend verliefen. Am 11., 12. und 13. Tage fanden sich intermittierende Temperaturen über 39° und 40°. Da ein paranephritischer Abszess angenomwurde, und die Patientin sichtlich verfiel, sollte am nächsten Tage eine Incision vorgenommen werden. Am nächsten Tage fand sich eine völlige Abfieberung; die Patientin fühlte sich wohler. Die Leukozytenzahl ging allmählich auf die Norm zurück. Nach 4 Wochen wird die Patientin geheilt entlassen,

ohne Fieber und Schmerzen. In diesem Falle ist eine Spontanperforation anzunehmen, da eine derartig schnelle Heilung sich sonst nur bei der operativen Therapie findet, deren Wirkung in diesem Falle durch die Perforation in den Darm ersetzt worden ist. Die Perforation muss auch so ausgiebig gewesen sein, dass sich der Abszess völlig entleeren konnte und die Eiterung zum Stillstand kam.

Fall IV: Die Anamnese ergab, dass die Patientin vor ihrer Erkrankung ein Panaritium hatte. Die Diagnose wurde auf einen paranephritischen Abszess gestellt. In der rechten Nierengegend bestand eine geringe Vorwölbung und Druckempfindlichkeit. Die Temperatur betrug 39^0 mit intermittierendem Charakter. Die Leukozytenzahl belief sich auf 12000. Die Punktion war ohne Erfolg. Die Blutkulturen blieben steril. Das Urinsediment war ohne Befund. Am 24. Krankheitstage fiel die Temperatur zur Norm ab. Das Wohlbefinden und das Gewicht der Patientin nahmen schnell zu. Die Temperatur blieb normal. Auch dieser Fall lässt an eine Spontanentlastung des paranephritischen Abszesses denken. Die Patientin wurde nach 7 Wochen ohne Schmerzen und mit einer normalen Leukozytenzahl entlassen. Die Therapie war, wie bei den anderen Fällen rein symptomatisch.

Unsere sämtlichen anderen paranephritischen Abszesse sind nach Festlegung der Diagnose incidiert worden. Die 4 mitgeteilten Fälle sprechen nicht im geringsten für die Richtigkeit der konservativen Theraphie. Die Tatsache, dass sich der Körper in vielen Fällen durch Spontanperforation selbst hilft, darf nicht dazu verleiten, dass die Incision nicht vorgenommen wird. In der Literatur sind nämlich Fälle bekannt, die bei zu spät gestellter Diagnose und zu spät vorgenommener Incision einen ungünstigen Ausgang zeigten. Somit hängt der Krankheitsverlauf von dem frühzeitigen Erkennen des paranephritischen Abszesses und der eingeschlagenen Therapie ab. Die Prognose ist um so günstiger, je früher der Eiterherd durch Incision zum Abfluss gebracht und das umliegende Gewebe entlastet wird. Wie uns die Erfahrung lehrt, wird durch frühzeitige Incision eine Ausschwemmung von Bakterien in das Blut und Metastasenbildung verhindert. Die Prognose hängt ausserdem von den Komplikationen ab, die von dem paranephritischen Abszess ausgehen. Hier ist in erster Linie die Pleuritis exsudativa zu nennen. Die Pleuritis findet sich so oft, dass sie häufig ein Weg zur Erkennung des Ab-

szesses wird. Die Pleuritis exsudativa scheint die Prognose im Ganzen nicht zu verschlechtern. Sie bringt nur eine Verlängerung der Krankheit. Wir können nicht in jedem Falle sagen, ob erst die Pleuritis oder der paranephritische Abszess bestanden hat. Doch aus der Häufigkeit der Pleuritis in Verbindung mit dem paranephritischen Abszess, natürlich auf der Seite der erkrankten Nierenfettgewebskapsel, ist die Annahme berechtigt, dass die Pleuritis eine Komplikation des Abszesses ist. In fast keinem unserer beobachteten Fälle von Pleuritis sind Bakterien nachgewiesen, insbesondere nicht der Staphylococcus pyogenes aureus. Nach der Spaltung des paranephritischen Abszesses heilt die Pleuritis schnell ohne weitere Behandlung aus. Bei unseren 54 Fällen fanden wir 24mal eine Pleuritis exsudativa, die gleichzeitig mit oder kurz nach dem Ausbruch des paranephritischen Abszesses zum Ausbruch kam.

Als Komplikation zeigte sich ausserdem noch in 2 Fällen eine Pyelitis, die durch das Urinsediment festgestellt wurde. Die Diagnose des paranephritischen Abszesses wird, wenn die Pyelitis schon beim Aufkommen des Patienten besteht, sehr erschwert. Die Druckempfindlichkeit in der Nierengegend und das Fieber beim Bestehen einer Pyelitis sind diagnostisch nicht zu verwerten und nur bei verdächtigem Röntgenbefund und positiver Probepunktion ist die Diagnose auf einen paranephritischen Abszess zu stellen. Die Anschwellung in der Nierengegend zusammen mit der Druckempfindlichkeit der Niere ergeben bei vorhandenem Fieber, selbst bei einer Pyelitiskomplikation, feste Anhaltspunkte für die richtige Diagnose.

In 2 Fällen fanden wir in den Blutkulturen den Staphylococcus pyogenes aureus. Eine Komplikation ist darin nicht zu ersehen. Es wird sich um eine nochmalige Einschwemmung von Bakterien vom Ursprungsherd, der zum paranephritischen Abszess führte, handeln.

Die Komplikation einer Darmfistel, die in einem Falle beobachtet wurde, ist schon erwähnt. Der Schluss der Fistel erfolgte in wenigen Tagen.

Eine sehr seltene Komplikation findet sich in folgendem Fall: Der Patient erkrankte mit Schüttelfrost und Schmerzen in der rechten Lendengegend. Er vermochte seit kurzer Zeit das rechte Bein nicht mehr zu heben. Die rechte Nierengegend war

vorgewölbt, druckempfindlich und zeigte eine scheinbare Fluktuation. Bei der Operation fand sich eine Abszesshöhle, die die Nierenfettgewebskapsel überschritten hatte und bis ins kleine Becken hinabreichte. Der Processus transversus des 12. Brustwirbels zeigte eine Rauhigkeit und wurde deshalb entfernt. Später wurde eine Osteomyelitis der rechten Clavicula gefunden. Wahrscheinlich ist dieser Herd Ausgangspunkt für den paranephritischen Abszess gewesen.

Eine weitere Komplikation fanden wir im Auftreten eines paralytischen Ileus, der sich bald nach der Incision zeigte und leicht verlief. Der Patient war vor 5 Tagen mit Schmerzen in der rechten Kreuzbeingegend erkrankt. Die rechte Nierengegend war druckempfindlich. Die Temperatur betrug 39° mit intermittierendem Verlauf. Vom lumbalen Schrägschnitt aus wird auf die Niere eingegangen. Das Peritoneum wird nicht eröffnet. Die Fettgewebskapsel ist infiltriert und entzündlich gereizt. In der Tiefe findet sich eine kleine Abszesshöhle mit etwas dickrahmigem Eiter. Die Wunde wird durch das Drainrohr offen gehalten. Im Verlauf fiel das Fieber auf die Norm ab. 5 Wochen später bekommt der Patient einen aufgetriebenen Leib, es besteht Erbrechen und Übelkeit. Nach einem Einlauf erfolgen Defäkation und Blähungen. Ascites ist nicht mit Sicherheit nachzuweisen. Da eine Lebererkrankung oder ein Tumor des Magendarmtraktus angenommen wird, wird eine Probelaparatomie ausgeführt. Nach Eröffnung des Peritoneums finden sich sämtliche Bauchorgane ohne krankhaften Befund. Somit muss eine Darmparalyse angenommen werden, die auf einen vom paranephritischen Abszess ausgehenden Reiz zurückzuführen ist. Der Wundverlauf wurde in keiner Weise gestört. Die Darmparalyse, die schon vor der Operation fast zurückgegangen war, bedurfte keiner weiteren Therapie.

Die Prognose des frühzeitig erkannten paranephritischen Abszesses ist bei richtiger Therapie gut. Das Leben wird selten bedroht, und die Heilung tritt in der überwiegenden Mehrzahl der Erkrankungen ein. Die Verlaufsdauer schwankt zwischen 4 Wochen und einem halben Jahr. Tritt nach dieser Zeit keine Heilung ein, so müssen wir in erster Linie an die Einwirkung des Tuberkelbazillus denken. Wir finden sodann eine Nierentuberkulose, die vor der Erkrankung bestanden hat und wahrscheinlich den Anstoß zur Bildung des paranephritischen Ab-

szesses gegeben hat. Ein von uns beobachteter Fall hatte folgenden Verlauf: Der Patient war verschiedene Male wegen Nieren- und Blasenleidens behandelt worden. Nach der Diagnose des paranephritischen Abszesses wurde eine Incision vorgenommen, bei der sich reichlich stinkender Eiter entleerte. Danach sank das Fieber ab. Bald stellte sich erneut Fieber, wenn auch in geringerer Höhe, ein. 3 Monate nach der Incision wurde eine Wundrevision vorgenommen, da die eitrige Sekretion nicht sistierte. Bei der erneuten Operation fand sich die Nierenfettgewebskapsel in eine derbe Schwiele umgewandelt, sodass die Niere nicht zu erreichen war. Aus dem Schwielengewebe wurde ein Stück excidiert, das sich später als tuberkulöses Gewebe herausstellte. Trotz der letzten Operation bestand die eitrige Sekretion weiter, und es wurde die Nierenexstirpation nach gut 6 Monaten Krankheitslager vorgenommen. Es fand sich in der Niere ein ausgedehnter kavernöser Zerfall, der durch die Einwirkung der Tuberkelbazillen entstanden war.

In Rücksicht auf die Zeitdauer der Erkrankung ergab sich folgendes: 7 Patienten kamen vor 4 Wochen zur Ausheilung, 19 Patienten in 4 Wochen, 8 Patienten zwischen 5 und 6 Wochen, 19 Patienten nach mehr als 6 Wochen. Das längste Krankenlager hatte eine Patientin mit einer Dauer von einem Jahr und vier Monaten. Die Krankengeschichte dieser Patientin bietet ausser der Dauer ihrer Erkrankung die Eigentümlichkeit, dass der paranephritische Abszess doppelseitig auftrat. Die Krankengeschichte sei kurz mitgeteilt:

Die Patientin erkrankte vor einem Jahr vier Monaten mit Schmerzen in der Kreuzbeingegend, die in das linke und das rechte Bein ausstrahlten. Es bestanden auffallende Blässe des Gesichts und intermittierendes Fieber. Die Diagnose war ungeklärt. Die vorhandenen Schmerzen wurden als Ischias gedeutet. Nach 6 Wochen stellte sich eine wulstartige, gutabgrenzbare, druckempfindliche Geschwulst in der linken Nierengegend ein. Die Leukozytenzahl betrug 16000. Die Probepunktion ergab gelblichen Eiter, der hämolysierende Streptococcen enthielt. Der diagnostizierte paranephritische Abszess wurde gespalten. Die ganze linke Niere war von Eiter umspült und der Abszess reichte in das Becken hinein. Nach 8 Wochen bestand nur noch eine geringe Fisteleiterung, Tuberkelbazillen konnten im Urin nicht nachgewiesen werden. Nach 5 Monaten traten erneut heftige

Schmerzen in der rechten Nierengegend ein, die mit besonderer Heftigkeit in das rechte Bein ausstrahlten. In der rechten Nierengegend ist eine deutliche, druckempfindliche Resistenz palpabel. Nach 7 Monaten wird die rechte Niere angegangen. Die rechte Nierenfettgewebskapsel ist schwielenartig verdickt. Die Kapsel wird gespalten. Es besteht eine kleine Abszesshöhle, aus der sich dickrahmiger Eiter entleert. Eine geringe Hydronephrose ist ebenfalls vorhanden. Die Patientin erholt sich nach der Operation nicht. 2 Monate nach der an der rechten Niere vorgenommenen Operation besteht noch eine rein eitrige Sekretion, und die Verbände riechen urinös. Nach einem Jahr zwei Monaten Krankenlager entwickelt sich auf der rechten unteren Lunge eine Pleuritis exsudativa. Im Exsudat werden hämolysierende Streptococcen nachgewiesen, dieselben Erreger, die sich im paranephritischen Abszesseiter fanden. Damit ist der Beweis erbracht, dass die Pleuritis als eine Komplikation des paranephritischen Abszesses angesehen werden muss. Nach einem Jahr vier Monaten entschliesst man sich wegen der starken eitrigen Sekretion aus den Fistelgängen und der zu erwartenden Amyloidbildung zur Exstirpation der rechten Niere. Bei der Operation werden Sonden in die Fistelgänge eingeführt, und an ihnen wird in die Tiefe geschnitten. Es findet sich hartes, weissglänzendes, schwieliges Gewebe. Die Niere ist vollständig von diesem Gewebe umgeben. Die Nierenteile werden stumpf herausgelöst; es werden 2 kleine birnengrosse Nierenstücke herausgeholt, die von weicher, zerfallener Konsistenz sind. Die histologische Untersuchung ergibt eine Entzündung der fibrösen Kapsel und der oberflächlichen Rindenbezirke sowie des Nierenbeckens. In den Harnkanälchen sind Zylinder nachweisbar. Nach der Operation erholt sich die Patientin gut. Es tritt vollständiger Wundverschluss ein. Retrospektiv kann man sagen, dass der paranephritische Abszess beiderseits bestanden hat. Die Ursache für die lange Dauer ist in den Nierenveränderungen zu sehen. Eine Nierentuberkulose hat nicht vorgelegen. Auch die Urinfistel wird für die verzögerte Heilung mitverantwortlich zu machen sein. Das doppelseitige Auftreten des paranephritischen Abszesses ist nur wenige Male beobachtet und in der Literatur beschrieben worden. Ein Grund für das doppelseitige Auftreten ist nicht zu finden.

Die Therapie bestand in allen Fällen in der Incision des paranephritischen Abszesses. Nur in 4 Fällen wurde konservativ

behandelt. Die Operation sollte sofort vorgenommen werden, wenn die Diagnose gesichert ist. Die Schwierigkeit der Frühdiagnose bedingt es, dass der Prozess in der überwiegenden Mehrzahl soweit fortgeschritten ist, dass wir auf einen Eiterherd stossen. Wenn kein Eiterherd gefunden wird, so ist durch die Spaltung der Nierenfettgewebskapsel das entzündete Gewebe entlastet. In keinem Falle wird bei einer auch nur geringen Reizung des Fettgewebes durch die Incision ein Schaden angerichtet. Praktisch wird eine solche Frühincision durch die erwähnte Schwierigkeit der Frühdiagnose kaum vorkommen. Wenn keine Geschwulst vorhanden ist, incidieren wir etwas unterhalb des Rippenbogens in Nierensteinschnittlage, durchschneiden die Muskeln, schonen die Nerven und gehen auf die Nierenfettgewebskapsel ohne Eröffnung des Peritoneums ein. Das Peritoneum muss in jedem Fall geschont bleiben. Bei vorhandenem Tumor legen wir den Hautschnitt auf der Höhe der Geschwulst an. Nach der Eröffnung eines vorhandenen Eiterherdes werden möglichst grosse Gummidrains in die Wunde eingelegt und die Wunde mit Vioformgaze ausgefüllt. Die Gummidrains bleiben solange wie möglich liegen. Meistens hat sich die Wundhöhle nach zehn Tagen so weit geschlossen, dass eine lockere Gazetamponade genügend Abfluss gewährt. Wenn die Wunde dickrahmigen Eiter absondert und die Gummidrains verstopft, so hat sich eine Spülung mit Wasserstoffsuperoxyd bewährt. Nach 14 bis 16 Tagen beginnt der Wundrand sich zu epithelisieren, und nach 4 Wochen kann der Patient bei glattem Verlauf aus der Behandlung entlassen werden. Die 19 Fälle, die länger als 6 Wochen in Behandlung blieben, hatten eine Sekretverhaltung, die zur neuen Abszedierung von Eiter innerhalb der Kapsel führte. In solchen Fällen kann ein erneutes Einlegen von Gummidrains Abhilfe schaffen. Wenn das erneut aufgetretene Fieber trotzdem nicht zum Absinken kommt, so muss eine Wundrevision vorgenommen werden. Bei allen Wundrevisionen wegen nicht abfallenden Fiebers, Verhaltungen von Sekreten und wegen des nach der Incision sich nicht günstig entwickelnden Allgemeinzustandes ist gegebenenfalls eine Probeexcision aus Tumor oder Tuberkulose verdächtigem Granulationsgewebe der Wundhöhlenwandungen anzustreben. Unsere therapeutischen Erfolge ergeben sich aus den Zahlen, die die Krankheitsdauer bestimmen. Die Operationsbefunde bieten in den meisten Fällen keine Besonderheiten. Soweit dies der

Fall ist, sind sie mitgeteilt worden. In 7 Fällen musste eine Wundrevision vorgenommen werden.

Wenn bei einem paranephritischen Abszess eine Nierentuberkulose besteht und die andere Niere frei von Tuberkulose und funktionstüchtig befunden ist, so muss die kranke Niere exstirpiert werden. Wenn die andere Niere ebenfalls tuberkulös ist, ist es schwer zu sagen, ob man sich wegen Ausheilung des paranephritischen Abszesses und der chronischen Fisteleiterung zur Exstirpation der Niere entschliessen darf. Der Nierenkarbunkel, der ebenfalls zur chronischen Fisteleiterung führt und aus einem paranephritischen Abszess entsteht, zwingt nach Angabe in der Literatur zur Nierenexstirpation, da die erkrankte Niere bald ihre Funktion einstellt. In allen anderen Fällen vom paranephritischen Abszess bringt die Incision der Nierenfettgewebskapsel Heilung.

Zusammenfassung.

Die Diagnose des paranephritischen Abszesses ist aus der Anamnese, der Druckempfindlichkeit und Schwellung in der Nierengegend ohne krankhaften Urinbefund, der Hyperleukozytose und dem intermittierenden Fieber oft zu stellen. Gelegentlich ist erst im Laufe der Beobachtung eine genaue Diagnose zu stellen aus den Symptomen, die erst allmählich in ihrer Vollständigkeit in die Erscheinung treten. Die Diagnose kann in einer Anzahl von Fällen des paranephritischen Abszesses erleichtert werden durch Feststellung des gleichseitigen, gleichzeitigen oder erst später klinisch feststellbaren pleuritischen, klaren serösen Ergusses. Der Erguss kann durch Punktion, eventuell durch Röntgendurchleuchtung seine Bestätigung erfahren, und ist als sympathische Erkrankung aufzufassen, da sich in den meisten Fällen keine Bakterien nachweisen lassen. Therapeutisch kann die Pleurapunktion gelegentlich ausgeführt werden, um eine schnellere Resorption anzuregen. Sonst aber bedarf der Erguss wegen seiner Sterilität keines chirurgischen Eingriffes. Die Therapie des paranephritischen Abszesses ist ausschliesslich chirurgischer Art. Pyonephrosen, Tuberkulosen der Nieren erfordern, wenn sie primär oder sekundär sich als Ursache der paranephritischen Eiterung zeigen, neben der anfänglich breiten Incision späterhin radikaleres chirurgisches Vorgehen unter besonderer Berücksichtigung der Nierenfunktionen und des allgemeinen Zustandes des Patienten. Die Prognose ist hinsichtlich der Genesung und des Lebens gut.

Zum Schluss möchte ich Herrn Oberarzt Dr. Reinecke für die Überlassung des Themas sowie für die gegebenen Anregungen meinen herzlichen Dank aussprechen.

Schriftenverzeichnis:

Loel: Paranephritis bei einem sechsjährigen Knaben. Jahrbücher der Kinderheilkunde Bd. 8. 1876.

Rosenberger: Die abszedierende Paranephritis und ihre Behandlung. Würzburg 1879.

J. Fischer: Über paranephritische Abszesse. Sammlung klinischer Vorträge Nr. 253. 1885.

Hagen (Thorn): Über die frühzeitige Diagnose des paranephritischen Abszesses. Aus den Verhandlungen der Sektionen für Chirurgie auf dem 1. Kongress russischer Ärzte in St. Petersburg 1885. Erschienen im Tageblatt des 1. Kongresses russischer Ärzte in St. Petersburg 1885.

Niebergall (Halberstadt): Die primären und sekundären Eiterungen in dem die Niere umgebenden Fettgewebe. Primäre und sekundäre Paranephritis. Deutsche militärärztliche zeitschrift, Aug.-Okt. 1896.

A. Cahn (Strassburg i. E.): Über Paranephritis und Pyonephrose nach Hautfurunkeln. Münchener medizinische Wochenschrift, Nr. 19. 1902.

F. Bindi: Sui rapporti fra furunkulo es paranefrite suppurata. Gazz. degli ospedali e delle clin. Nr. 36. 1906.

Nicolich: Abcès de la prostata et du rein périnéphrite suppurée, causeé par un furoncle. Ann. de malad. des org. gen. urin. Jan. 1906.

A. A. Berg: Paranephritie sclerosis its etiology, symptomes and treatements. American journ. of surgery. Juni 1906.

Hercyzel (Budapest):	Über primäre paranephritische Abszesse. Internationaler medizinischer Kongress in Budapest 1909.
O. Zuckerkandl:	Zur Klinik der fibrös sklerotischen Paranephritis. Wiener klinische Wochenschrift Nr. 4. 1910.
Baum (Kiel):	Über Paranephritis. Vereinigung nordwestdeutscher Chirurgen in Kiel. 1911.
Hahn:	Paranephritis durch rupturierte Steinniere. Berliner Gesellschaft für Chirurgie. 1914.
Hykys:	Über Paranephritis. Casopis lekarno ceskych. Nr. 28. 1916.
Stern (Eschwege):	Beiderseitige Paranephritis. Medizinische Klinik. Nr. 44. 1917.
Curschmann jun.:	Habituelle Fehldiagnosen. Medizinische Klinik Nr. 51. 1920.
Boeminghaus:	Über den Wert der getrennten Nierenuntersuchung bei paranephritischer Eiterung. Zeitschrift für urologische Chirurgie. Bd. 8. Heft 6. 1922.
H. Hammer:	Ein Fall von beiderseitiger subakuter eitriger Paranephritis pneumococcia. Zeitschrift für urologische Chirurgie Bd. 11. Heft 1 und 2. 1923.
Dithrich (Breslau):	72 Fälle von paranephritischem Abszess. Küttnersche Klinik. VI. Tagung der südostdeutschen Chirurgenvereinigung in Beuthen 1922.
Franke (Göttingen):	Über den paranephritischen Abszess. Deutsche medizinische Wochenschrift Nr. 7. 1923.
Reschke (Greifswald):	Über Paranephritis und Nierenkarbunkel. 70 Fälle aus der Greifswalder Klinik. Langenbecks Archiv 1924.
L. Niemvejass:	Metastatische paranephritische Abszesse. Norsk. magaz. f. laegevidens laben. Tg. 85. Nr. 8. 1925.

Lebenslauf.

Ich wurde am 18. April 1901 in Hamburg als Sohn des Oberzollkontrolleurs Joachim Karl Gagelmann geboren. Mein Vater war Hamburger Bürger und Staatsbeamter. Er starb im Jahre 1911. Ich besitze die hamburgische Staatsangehörigkeit und bin evangelisch-lutherischer Konfession. Von 1907 bis Ostern 1919 besuchte ich die Oberrealschule Hamburg-Eppendorf und legte dort die Reifeprüfung ab. Von Ostern 1919 bis Februar 1920 war ich als Freiwilliger beim Grenzschutz. Im Winterzwischensemester 1920 begann ich mein Studium, zuerst Zahnheilkunde bis zum Ende des Wintersemesters 1921. Im Sommersemester 1921 war ich exmatrikuliert und habe in einer Ölfabrik in Heilbronn als Werkstudent gearbeitet. Dort bestand ich mein Lateinexamen am Gymnasium. Im Wintersemester 1921/22 war ich wieder in Hamburg immatrikuliert, jetzt als Vollmedizier, und nach dem Sommersemester 1922 legte ich an der Hamburgischen Universität meine ärztliche Vorprüfung ab. Im Wintersemester 1922/23 und im Sommersemester 1923 studierte ich in Jena. Im Wintersemester 1923/24 war ich in Hamburg, im Sommersemester 1924 in Kiel, und im Wintersemester 1924/25 wieder in Hamburg immatrikuliert. Nach dem Wintersemester 1924/25 habe ich mein medizinisches Staatsexamen an der Hamburgischen Universität bestanden. Ich wurde am 10. Juni 1925 als Medizinalpraktikant im Allgemeinen Krankenhaus St. Georg in Hamburg eingestellt. Ich bin in dem dortigen Krankenhaus 5 Monate auf der chirurgischen Abteilung, 2 Monate auf der gynäkologischen Abteilung und 1 Monat auf der dermatologischen Abteilung tätig gewesen. Jetzt bin ich der inneren Station des Krankenhauses zugewiesen.

Druck:
Buchdruckerei Carl Koch
Hamburg 30
Hoheluft-Chausse 37